

Экстракорпоральная ударно-волновая терапия в лечении переломов костей конечностей

Е. А. Егорова, А. Ю. Васильев

Московский государственный медико-стоматологический университет
им. А. И. Евдокимова, Российская Федерация

Резюме. Досліджено підвищення ефективності лікування переломів кісток та їх ускладнень на основі використання екстракорпоральної ударно-хвильової терапії. Отримані результати сприяли оптимізації застосування даної методики для реабілітації пацієнтів із переломами кісток кінцівок.

Ключові слова: реабілітація, переломи, імпульс, терапія.

Summary. The increase in the effectiveness of treatment of fractures and their complications through the use of extracorporeal shock wave therapy is investigated. The results obtained contribute to the optimization of the use of this technique for the rehabilitation of patients with extremity fractures.

Keywords: rehabilitation, fractures, impulse, therapy.

Постановка проблемы. В Российской Федерации показатель травматизма составил 94,4 на 1000 пострадавших (среди взрослого населения). Около трети всех поврежденных занимают переломы костей (21,5 %) [1].

Актуальность проблемы их лечения состоит в том, что, несмотря на использование современных методов, переломы трубчатых костей у 10—23 % пострадавших осложняются развитием гнойно-воспалительных процессов, контрактур, анкилозированием суставов, тяжелыми вторичными посттравматическими артрозами [2—4].

Успешное решение задачи улучшения результатов лечения патологии костно-суставной системы (КСС) может быть достигнуто внедрением схем общей и местной терапии, которые направлены на оптимизацию метаболических процессов в тканях. С 1990-х годов для лечения переломов и профилактики их осложнений стали использовать экстракорпоральную ударно-волновую терапию (ЭУВТ). Стимулирующее воздействие ударно-волновых импульсов (УВИ) подтверждено в экспериментах на животных и результатами клинических испытаний [2, 4, 5].

В ходе исследований доказано, что УВИ имеют следующие характеристики: очень высокое пиковое давление, малая продолжительность, высокая мощность. Волны данного диапазона оказывают положительное воздействие на регенерацию костной ткани и способствуют достижению обезболивающего эффекта, который обусловлен тем, что звуковые волны вступают в резонанс с нейрорецепторами, побуждая их индуцировать

высокочастотные импульсы, препятствующие передаче болевой информации. Стимулирующий эффект связан с возникновением локальной гиперемии, интенсификацией распада медиаторов воспаления, индуцирующих регенераторные процессы [2]. В клетках костной ткани частично разрушаются мембраны, освобождаются кальцийсодержащие соединения, возникают микроизлияния крови, что является пластическим материалом при формировании костной мозоли [2, 3].

Цель исследования: повышение эффективности лечения переломов костей и их осложнений на основе использования ЭУВТ.

Задачи исследования:

— проанализировать методические подходы и основные этапы лечения больных с переломами костей конечностей с использованием ЭУВТ;

— разработать алгоритм применения ЭУВТ для лечения переломов трубчатых костей, показания и противопоказания к использованию данной методики.

Материал и методы исследования.

Обследованы 114 пациентов с переломами трубчатых костей, среди которых лиц мужского пола — 89, женщин — 25. Средний возраст пациентов — $45,6 \pm 3,7$ года. ЭУВТ в плане восстановительного лечения проведена 68 пациентам (ОГ), в контрольную группу (КГ) вошли 46 человек. Распределение пациентов по локализации переломов в группах наблюдения представлено в таблице 1.

Повреждения костей голени были самыми распространенными в группах — 40,4 %, почти

вдвое меньше было пациентов с переломами костей предплечья и стопы — по 21,9 %, удельный вес повреждений кисти составил 15,8 %.

Среди обследованных у 80 (70,2 %) человек переломы были неосложненными, у 34 (28,8 %) они сопровождалась развитием различного рода осложнений. Нагноение мягких тканей и остеомиелит зарегистрированы в 10,7 %, ложные суставы — у 9,8 %. Невритами сопровождалась только переломы костей предплечья в 6,2 % случаев, что связано с анатомическими особенностями этого сегмента (поверхностное расположение крупных сосудисто-нервных пучков, близость их к лучевой и локтевой костям). Редким осложнением был асептический некроз, диагностированный у 3,6 % пациентов с переломами костей кисти и стопы. Оперативные вмешательства выполнены 50 (43,8 %) пострадавшим, остальные 64 (56,2 %) пациента лечились консервативно. В плане комплексной терапии применяли медикаментозные средства и физиопроцедуры.

ЭУВТ выполняли на портативных аппаратах, основанных на пневматическом принципе действия, с расфокусированным распространением ударной волны. Аппараты позволяли производить терапевтическое воздействие с плотностью энергетического потока 0,03—1,8 мДж·мм², давлением от 8 до 132 МПа и частотой от 0,5 до 15 Гц. Наиболее эффективным считалось воздействие УВИ с продольным размером фокуса до 3 мм и его поперечником до 6 мм, когда глубина проникновения волны в мягкие ткани составляла 40—60 мм. Курс лечения включал 5—7 процедур, выполнявшихся один раз в 3—7 дней.

Перед проведением ЭУВТ и в ходе оценки результатов лечения изучали жалобы, анамнез, клинические проявления повреждения конечности в динамике (конфигурация сегмента конечности, цвет кожных покровов, выраженность гипотрофии мышц, нарушения чувствительности, объем движений в смежных суставах и т.д.). Всем пациентам выполняли лабораторные анализы (с обязательным изучением состояния свертывающей системы — коагулограммы) и рентгенографию интересующего нас сегмента. Рентгенологическое обследование, являвшееся основой диагностики повреждений и контроля образования костной мозоли, начинали с обзорных снимков в стандартных укладках. В 31,6 % случаев для получения дополнительной информации о сращении перелома, диагностики ложных суставов, замедленной консолидации производили рентгенографию с прямым многократным (в 5 раз) увеличением изображения.

ТАБЛИЦА 1 — Распределение пациентов по локализации переломов

Локализация	ОГ		КГ	
	Абс.	%	Абс.	%
Локтевая кость	6	5,3	2	1,8
Лучевая кость	10	8,8	7	6,1
Большеберцовая кость	13	11,4	12	10,5
Малоберцовая кость	12	10,5	9	7,9
Кости кисти	13	11,4	5	4,4
Кости стопы	14	12,3	11	9,6
Всего	68	59,7	46	40,3

При оценке эффективности проведенного лечения кроме объективных показателей анализировали субъективную оценку пациентом выраженности болевого синдрома. Главным критерием субъективной оценки было наличие или отсутствие болевых ощущений в покое, при движениях и нагрузке. Результат считали:

— «хорошим», если пациент не указывал на наличие болевых ощущений в обследованном сегменте и смежных суставах;

— «удовлетворительным» — если боль появлялась при значительной физической нагрузке;

— «неудовлетворительным» — при сохранении постоянных болевых ощущений в покое и при нагрузке.

Результаты исследования и их обсуждение. В ходе анализа результатов лечения было отмечено, что наиболее выраженный анальгезирующий эффект наблюдается при проведении ЭУВТ с использованием УВИ следующих параметров: давление 1,5—2,5 атм., частота 4—8 Гц. Общее число импульсов в течение одной процедуры должно было составлять 2000—2500.

При наличии признаков эктопической кальцификации, тенденции формирования ложных гипертрофических суставов требовалось увеличить энергию воздействия за счет повышения давления до 4 атм. и частоту импульсов 10—15 Гц.

Методологической особенностью лечения переломов является то, что процедуру следует начинать с наиболее низких параметров, затем, после прохождения 500—600 импульсов, наступления анальгетического эффекта, воздействие можно усилить. При лечении пациентов с повышенной болевой чувствительностью, первые 1—2 процедуры считали необходимым проводить под местной анестезией. Следует отметить, что наличие металлоконструкций не являлось противопоказанием к проведению ЭУВТ. Отрицательное воздействие УВИ оказывали при остеомиелите, вызывая обострение процесса с образованием секвестров и свищей. Неблагоприятные исходы лечения переломов фиксировались в тех случаях,

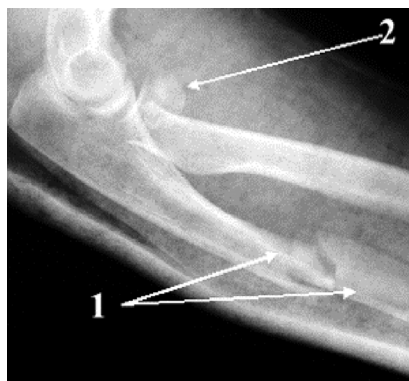


Рисунок 1 — Стандартная рентгенограмма левого локтевого сустава и предплечья в боковой проекции: 1) смещение отломков кпереди на 1/2 толщины диафиза, края отломков неровные, четкие, диастаз между ними 1—2 мм, 2) деформированная головка лучевой кости

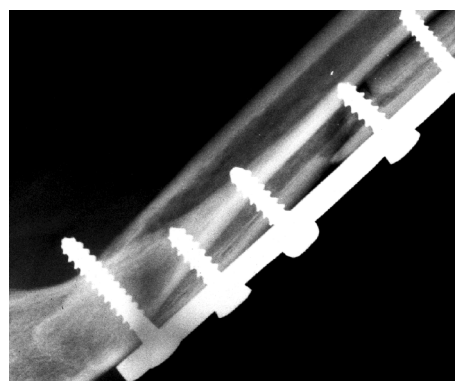


Рисунок 2 — Микрофокусная рентгенограмма левого локтевого сустава и предплечья в боковой проекции через месяц после операции

когда в течение 3 мес. после прекращения иммобилизации сохранялись умеренные и значительные двигательные нарушения пораженных конечностей, отмечалась замедленная консолидация или ложные суставы. Анализ полученных данных показал, что при использовании ЭУВТ для лечения переломов костей конечностей различной локализации в 89,7 % случаев (PS = 61, n = 68) отмечалось неосложненное заживление, сроки консолидации были оптимальными. При традиционных методах лечения этот показатель составил 84,8 % (PS = 39, n = 46).

Клиническое наблюдение. Пациентка О., 32 лет (и.б. № 2588/08), поступила в травматологическое отделение на реабилитационное лечение 13.05.08 г.

Жалобы при поступлении в стационар: тупая ноющая боль в левом локтевом суставе, ограничение движений в нем, периодически возникающий отек мягких тканей предплечья и локтевого сустава после нагрузки.

Анамнез: месяц назад выполнена открытая репозиция, металлоостеосинтез отломков левой локтевой кости пластиной, резекция головки левой лучевой кости по поводу оскольчатого перелома головки лучевой кости и перелома диафиза локтевой кости в средней трети со смещением отломков (рис. 1). Травму получила во время игры в волейбол — упала на вытянутую левую руку.

На момент поступления: контуры левого локтевого сустава сглажены из-за отека мягких тканей. Длина окружности левого локтевого сустава больше правого на 1,5 см. В области сустава и верхней трети предплечья по боковой поверхности имелись два послеоперационных рубца длиной 4 и 8 см. При пальпации отмечалась болезненность по ходу рубцов в проекции суставной щели локтевого сустава. Движения в нем болезненные, значительно ограничены: сгибание 90°, разгибание 110°, супинация 40°, пронация 60°. При динамометрии сила правой кисти 25 кг, левой — 15 кг.

Анализы крови — без изменений. Коагулограмма: протромбиновый индекс — 94 %, фибриноген — 13,5 мкмоль · л⁻¹, фибриноген В + + +.

На микрофокусной рентгенограмме левого предплечья признаки консолидации перелома на уровне средней трети диафиза локтевой кости не выражены. Отломки фиксированы металлической пластиной, в зоне перелома винт, признаки образования костной мозоли не выражены. Положение отломков анатомическое. Культи лучевой кости с ровными склерозированными контурами. Диастаз между ней и блоком плечевой кости 13 мм, взаимоотношения — не нарушены (рис. 2).

На область перелома локтевой кости проведено пять процедур ЭУВТ по методике, разработанной для замедленно консолидирующихся переломов (давление 1,5—4 атм., частота 6—10 Гц, общее число импульсов в течение одной процедуры 2000; интервал между процедурами семь дней). Из-за наличия металлоконструкции в месте воздействия — первые три процедуры выполняли с применением местной инфильтрационной анестезии раствором новокаина. ЭУВТ проводили в сочетании с ЛФК, массажем мышц верхних конечностей и воротниковой зоны.

После курса реабилитационного лечения пациентка отмечала, что боль в суставе беспокоила только при максимальном сгибании и разгибании.

Объективный осмотр: контуры левого локтевого сустава обычные, отек мягких тканей отсутствует. При пальпации определяется болезненность в проекции суставной щели локтевого сустава. Движения в нем болезненные в крайних положениях, незначительно ограничены в объеме: сгибание 65°, разгибание 175°, супинация 170°, пронация 165°. При динамометрии сила правой кисти 24 кг, левой — 20 кг.

На стандартной рентгенограмме левого локтевого сустава и левого предплечья через 2 мес. от начала курса ЭУВТ видно, что в средней трети диафиза локтевой кости определяется

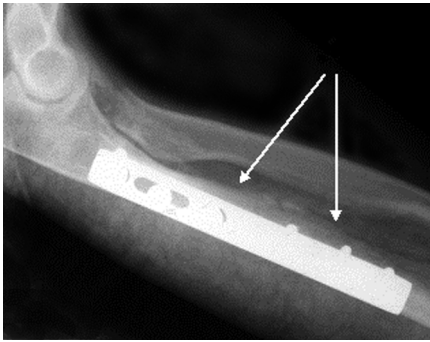


Рисунок 3 — Стандартная рентгенограмма левого локтевого сустава и предплечья в боковой проекции: признаки консолидации перелома средней трети диафиза локтевой кости с образованием эндостальной и периостальной костной мозоли

прослеживается. Бывшие фрагменты расположены анатомически, фиксированы металлической пластиной. Состояние культи лучевой кости, взаимоотношение в плечелучевом суставе — без динамики (рис. 3).

Учитывая возможности ЭУВТ в стимуляции репаративных процессов костной ткани, был предложен алгоритм обследования и лечения пострадавших с переломами костей конечностей (рис. 4).

Противопоказанием к ЭУВТ считали:

- разрывы сухожилий и нервов, нестабильность суставов, деформирующий артроз 3—4-й стадии, остеомиелиты;

деформация за счет костной мозоли в месте перелома, линия перелома практически не

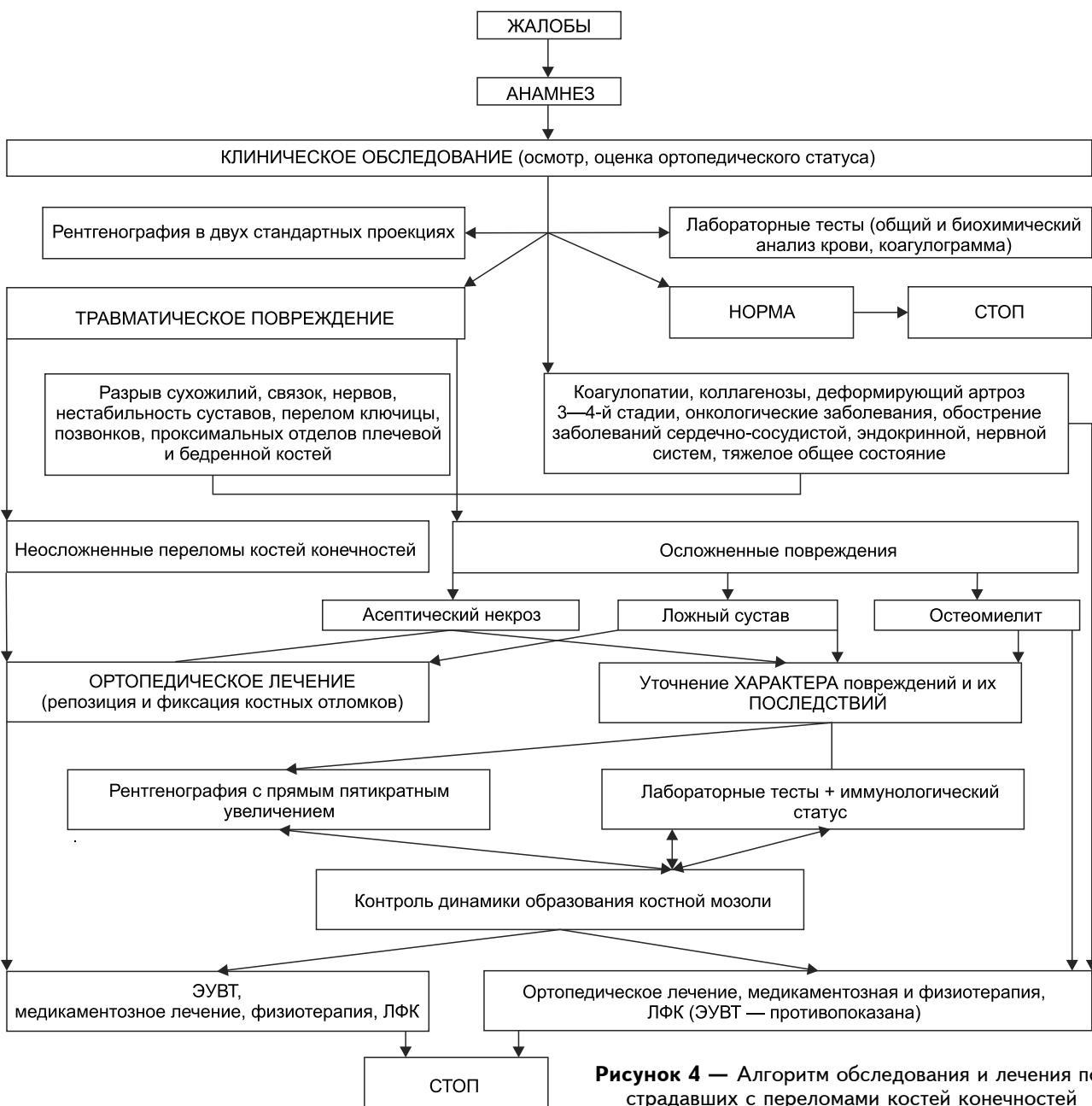


Рисунок 4 — Алгоритм обследования и лечения пострадавших с переломами костей конечностей

— коагулопатии, коллагенозы, онкологические и инфекционные заболевания, обострение заболеваний сердечно-сосудистой, нервной и эндокринной систем, тяжелое общее состояние больного;

— непосредственная близость к зоне воздействия от крупных сосудисто-нервных пучков (ключица, позвонки, проксимальные отделы бедренной и плечевой костей) из-за опасности возникновения мощного гидродинамического удара, способного вызвать отслойку интимы сосуда и последующий тромбоз.

Выводы

В ходе работы была разработана методика применения ЭУВТ для реабилитации пациентов с переломами костей конечностей, уточнены показания и противопоказания к применению данной методики.

Литература

1. *Андреева Т. М.* Травматизм в Российской Федерации на основе статистики / Т. М. Андреева // Социальные аспекты здоровья населения [Электрон. науч. журн.]. — 2010. — № 4 (16). — URL: <http://vestnik.mednet.ru/content/view/234/30> (дата обращения 20.05.11).
2. *Васильев А. Ю.* Экстракорпоральная ударно-волновая терапия травм и заболеваний опорно-двигательной системы / А. Ю. Васильев, Е. А. Егорова. — М.: Медицина, 2005. — 98 с.
3. *Егорова Е. А.* Лечение последствий травм конечностей с применением ударно-волновой терапии / Е. А. Егорова // Травматология и ортопедия России. — 2006. — № 2. — С. 115—116.
4. *Миронов С. П.* Применение экстракорпоральной ударно-волновой терапии при лечении хронических дегенеративно-дистрофических заболеваний опорно-двигательной системы / С. П. Миронов, Д. О. Васильев, Г. М. Бурмакова // Вестн. травматологии и ортопедии им. Н. Н. Приорова. — 1999. — № 1. — С. 26—29.
5. *Wolf Th.* Course observations after extracorporeal shock wave therapy (ESWT) in cases of pain in the locomotor system with circumscribed localization / Th. Wolf., J. Breitenfelder // In: Extracorporeal shock waves in orthopaedics / Eds. W. Sibert, M. Buch. — Berlin etc., 1997. — P. 181—188.

Стимулирующее влияние на репаративные процессы в тканях конечностей при переломах костей оказывают расфокусированные средне- и низкоэнергетические УВИ с параметрами волны: давление 1,5—2,5 атм., частота 4—8 Гц. Общее число импульсов в течение одной процедуры — 2000—2500.

При замедленной консолидации, ложных суставах наиболее оптимальным является использование высокоэнергетических импульсов с параметрами ударной волны: давление — до 4 атм., частота — 10—15 Гц.

Наиболее перспективным развитием данного направления является проведение работ по изучению высокоэнергетических сфокусированных УВИ при нарушениях консолидации переломов.

References

1. *Andreeva T. M.* Traumatism in the Russian Federation on the basis of statistical data / T. M. Andreeva // Social aspects of public health [Electronic scientific journal]. — 2010. — № 4 (16). — URL: <http://vestnik.mednet.ru/content/view/234/30> (data of access: 20. 05. 11).
2. *Vasiliev A. Yu.* Extracorporeal shock wave therapy for injuries and diseases of the musculoskeletal system / A. Yu. Vasiliev, Ye. A. Yegorova. — Moscow: Medicine, 2005. — 98 p.
3. *Yegorova Ye. A.* Treatment of consequences associated with limb injuries with the use of shock wave therapy / Ye. A. Yegorova // Traumatology and Orthopedics of Russia. — 2006. — № 2. — P. 115—116.
4. *Mironov S. P.* The use of extracorporeal shock wave therapy for treatment of chronic degenerative-dystrophic diseases of musculoskeletal system / S. P. Mironov, D. O. Vasiliev, G. M. Burmakova // Vestnik traumatologii i ortopedii imeni Priorova (Priorov bulletin of traumatology and orthopedics). — 1999. — № 1. — P. 26—29.
5. *Wolf Th.* Course observations after extracorporeal shock wave therapy (ESWT) in cases of pain in the locomotor system with circumscribed localization / Th. Wolf., J. Breitenfelder // In: Extracorporeal shock waves in orthopaedics / Eds. W. Sibert, M. Buch. — Berlin etc., 1997. — P. 181—188.

Надійшла 10.12.2012